

# TRATAMENTO DE HIPERCROMIA PÓS-INFLAMATÓRIA COM DIFERENTES FORMULAÇÕES CLAREADORAS

DANIELI DÜRKS GONCHOROSKI <sup>1</sup>  
GIANE MÁRCIA CÔRREA <sup>2</sup>

1. Acadêmica do curso de Farmácia da UNIJUÍ.

2. Docente do curso de Farmácia e responsável Técnica da Farmácia Escola da UNIJUÍ, Departamento de Ciências da Saúde, Universidade Regional do Noroeste do Estado do Rio Grande do Sul, UNIJUÍ, Rua do Comércio, 3000, 98700-000, Ijuí - RS.

Autor responsável (G.M. Corrêa) E-mail: danigoncho@bol.com.br

## INTRODUÇÃO

A finalidade do emprego de fármacos sobre a pele pode ter o intuito de preservar suas características naturais, através de uma ação curativa ou, então, a modificação da mesma, a fim de atender a apelos estéticos.<sup>8</sup>

Um fator de preocupação e responsável pelas diferenças de tonalidades da pele são as discromias, que podem ser representadas por manchas mais claras (hipocromias) ou mais escuras (hipercromias) do que a coloração da pele normal e produzem, na sua maioria, um resultado estético desagradável.

As hiperpigmentações são desordens de pigmentação que tem origem numa produção exagerada de melanina. Essas manchas podem surgir devido a fatores como envelhecimento, alterações hormonais, inflamações, alergias e exposição solar, dentre outros.

Várias substâncias são utilizadas no tratamento de hiperpigmentações, tanto sozinhas, quanto em associações. Pode-se citar, por exemplo, a hidroquinona, o ácido glicólico, o ácido retinóico e o ácido kójico como agentes despigmentantes de relevância, tendo dessa maneira suas ações clareadoras avaliadas no tratamento de uma hiperpigmentação pós-inflamatória.

Para melhor entender estas desordens da coloração cutânea faz-se necessário retomar alguns tópicos da anatomofisiologia da pele.

### A pele

A pele é o maior órgão do corpo humano correspondendo à cerca de 5% do seu peso total. Funcionalmente age como um envoltório de proteção ao meio externo controlando a perda de fluidos corporais, evitando a penetração de substâncias estranhas e nocivas ao organismo, atuando assim como uma capa protetora e uma barreira impermeável a muitas substâncias.<sup>21, 22</sup>

A pele é dividida em três camadas com funções distintas. A mais externa e principal barreira de defesa é a epiderme; a intermediária e vascularizada é conhecida como derme; e a mais profunda, constituída de tecido gorduroso, a hipoderme.

A epiderme é constituída de um epitélio multiestratificado composto por células de Malpighi (germinativas) que apresentam atividades específicas em suas diferentes camadas e o estrato córneo. A síntese de lipídios e de proteínas (queratinização) ocorre na camada basal, enquanto que na camada espinosa encontram-se os desmosomas, estruturas responsáveis pela estabilidade da epiderme contra distorções mecânicas e os queratinócitos, células fundamentais para a coloração da pele.

As células da **camada granulosa** contêm grânulos de queratohialina que são precursores da queratina do estrato córneo. Este, por sua vez representa o fim do processo de queratinização e regula as transferências de substâncias químicas e agentes infecciosos na derme e previne a perda rápida de água da epiderme para o ambiente. Encontram-se também as células de Langerhans que constituem um importante componente de defesa imunológica da pele (sistema monócito-macrofágico) e os melanócitos, células especializadas na produção de pigmentos.<sup>13, 18, 22</sup>

A derme apresenta-se como uma estrutura resistente e elástica, devido às fibras colágenas, elásticas e reticulínicas que a compõe. Contém anexos cutâneos dos tipos córneos (pêlos e unhas) e glandulares (glândulas sebáceas e sudoríparas), bem como nervos e terminações nervosas. Representa a segunda linha de proteção contra traumatismos e é responsável pela irrigação sanguínea da epiderme, auxiliando nas funções de termorregulação e percepção do ambiente.<sup>10, 13, 22, 23</sup>

Já a hipoderme, a camada mais profunda da pele, consiste basicamente em uma estrutura adiposa cercada de septos fibrosos por onde transcorrem vasos e nervos cutâneos de maior volume. Fundamentalmente, a hipoderme desempenha funções de reservatório nutritivo, conservação da temperatura corporal e proteção mecânica do organismo contra pressões e traumatismos externos.<sup>18, 22</sup>

Um funcionamento eficiente e de forma harmônica das estruturas que compõe a pele garante saúde ao órgão e permite que este possa desempenhar suas múltiplas funções de forma adequada propiciando uma boa aparência ao indivíduo.<sup>10</sup>

### A melanina e a cor da pele

A coloração da pele é um fator de grande relevância na busca de uma aparência saudável e consiste em uma combinação de vários fatores que vão desde a condição do estrato córneo até a quantidade de pigmentos existentes. As células epidérmicas e dérmicas fornecem um tom natural branco ou amarelo de acordo com sua espessura, enquanto que os vasos sanguíneos contribuem com a coloração de acordo com o número, estado de dilatação, sua proximidade com a superfície da pele e grau de oxigenação fornecendo um tom roxo a azulado devido à hemoglobina. Já os carotenóides amarelos presentes na hipoderme também contribuem para a formação da cor, mas esta depende principalmente da melanina sintetizada.<sup>6, 18, 22, 23</sup>

Derivada do grego *melas* (preto), a melanina se constitui como um polímero protéico originado da oxidação da tirosina pela enzima tirosinase para a diidroxifenilalanina (DOPA) dentro de células especializadas denominadas melanócitos. Neste processo são formados dois tipos de melanina; as eume-

laninas que se constituem em um grupo homogêneo de pigmentos pardos, insolúveis, resultantes da polimerização oxidativa de compostos indólicos derivados da DOPA e as feomelaninas, correspondentes a um grupo heterogêneo de pigmentos pardos avermelhados, solúveis em meio alcalino, constituídas por benzotiazidas e benzotiozóis (derivados da cisteinildopa).<sup>6, 22, 23</sup>

A rota biossintética da melanina (figura 1), no interior dos melanossomas, inicia com a tirosina, um aminoácido que serve de substrato para a enzima tirosinase que primeiramente a oxida e a converte em 3,4-dihidroxi-fenilalanina (DOPA) seguido da desidrogenação da DOPA em dopaquinona. A conversão da dopaquinona em eumelanina implica em uma série de reações de oxidação e ciclização sucessivas que originam o indol-5,6-quinona, precursor mais próximo desse pigmento. A formação das feomelaninas apresenta um desvio da via metabólica precedente, interagindo com a cisteína formando 5-S e 2-S-cisteinildopa.<sup>6, 22, 23</sup>

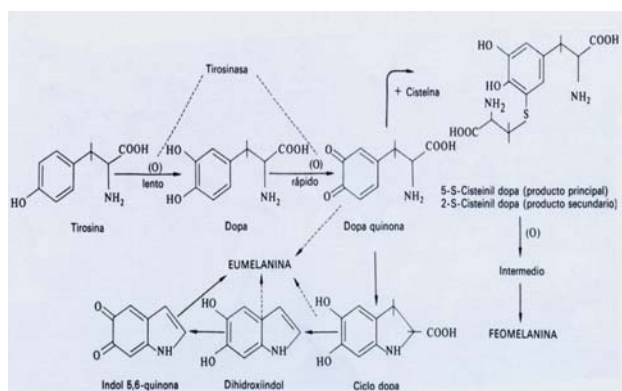


Figura 1: Esquema simplificado da biossíntese da melanina.<sup>23</sup>

Após a produção, a melanina, dentro dos melanossomas, é transferida aos queratinócitos adjacentes através dos dendritos presentes nos melanócitos, onde será transportada e degradada (figura 2).<sup>6, 22, 23</sup> Essa transferência da melanina é mediada pela adenilciclase e pode ocorrer por três mecanismos distintos: processo de citofagocitose da extremidade dendrítica do melanócito pelo queratinócito; migração direta dos melanossomas do citoplasma ao queratinócito e; liberação dos melanossomas no espaço extracelular e sua incorporação aos queratinócitos.<sup>22</sup>

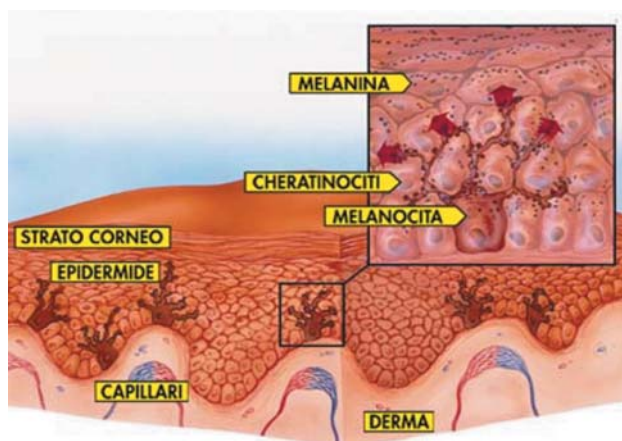


Figura 2. Seção transversal da pele normalmente pigmentada e relação esquemática entre melanócitos e queratinócitos.<sup>5</sup>

Dessa forma, a pigmentação da pele depende da natureza química da melanina, da atividade da tirosinase nos melanócitos e da transferência da melanina aos queratinócitos vizinhos.<sup>12, 18</sup>

Tanto Fitzpatrick & Mosher<sup>6</sup> quanto Wilkinson & Moore<sup>23</sup> classificam a cor natural da pele como constitutiva, ou seja, controlada por fatores genéticos que atuam em todas as etapas da melanogênese e fornecem características específicas aos melanossomas através dos genes de pigmentação, ou então facultativa, a qual depende da exposição ao sol, processo de envelhecimento e influências hormonais.

O ACTH (hormônio adrenocorticotrófico), LPH (lipotrofina) e em especial o MSH (hormônio melanócito estimulante) influenciam na pigmentação cutânea do homem e outros mamíferos. Este último é um hormônio hipofisiário que induz a melanização devido ao aumento do número de melanócitos e queratinócitos, estimula a produção de melanossomas, sua migração e transferência aos queratinócitos. Os hormônios sexuais, estrógenos e progesterona, promovem hiperpigmentação do rosto, genitais e aréola mamária pelo aumento do número de melanócitos ativos.<sup>12, 22, 23</sup>

Os raios UVA promovem a oxidação dos precursores incolores da melanina, em outras palavras, a fotooxidação da melanina pré-existente através de uma pigmentação direta e imediata sem eritema. Já os raios UVB promovem uma pigmentação indireta devido ao aumento do número de melanócitos ativos e estimulação da tirosinase, provocando eritema actínico. Normalmente após 72 horas são evidenciadas reações tardias através neossíntese de melanina e melanossomas.<sup>12, 22</sup>

A produção aumentada de melanina em decorrência da estimulação direta ou indireta é uma reação defensiva da pele a fim de proteger-se contra as agressões solares. Após a irradiação os melanossomas se reagrupam em torno do núcleo a fim de proteger o material genético da célula e assim, além de promover a coloração da pele, pêlos e cabelos a melanina promove fotoproteção, agindo como um filtro solar, difratando ou refletindo a radiação solar.<sup>12, 18, 22</sup>

## As desordens da coloração cutânea

As discromias, patologias caracterizadas por alteração da cor natural da pele, diretamente relacionadas a distúrbios do sistema melanócitos, apresentam-se de forma localizada, difusa, regional ou circunscrita no corpo. Essas desordens pigmentarias, locais ou generalizadas são classificadas de acordo com a distribuição anômala de melanina em acromias, hipocromias e hiperacromias.<sup>2, 3, 12, 16</sup> Segundo Rescigno & Rubin<sup>16</sup> ainda pode-se encontrar discromias relativas à presença de outro pigmento de origem interna ou externa.

A hipocromia, também denominada hipopigmentação, hipomelanose ou leucodermia caracteriza-se por manchas com um tom mais claro do que a pele do indivíduo, causadas pela diminuição da melanina epidérmica, que de uma maneira geral resultam da ausência de melanócitos e problemas na formação e transferências dos melanossomas para os queratinócitos, o que leva a uma produção insuficiente de melanina. A hipocromia pode estar relacionada também a falta de vitamina B. Já as acromias são manchas brancas de diferentes formatos originadas da total ausência de melanina, sendo que quando estas se apresentam envoltas por uma zona hiperpigmentada denominam-se leucomelanodertrias.<sup>3, 6, 16</sup>

A estimulação do melanócito por fatores internos ou externos leva a produção excessiva de melanina epidérmica

ou dérmica o que origina manchas hipercrômicas. Estas hiperchromias, hiperpigmentações ou ainda hipermelanoses quando se apresentam circunscritas são chamadas de máculas e quando difusas ou regionais melanodermias.<sup>3,6</sup>

As afecções hipercrômicas de origem epidérmica apresentam-se como manchas castanhas (hipercromias propriamente ditas) que resultam da melanina aumentada na epiderme devido ao aumento da atividade e do número de melanócitos secretores e elevação do número de tamanho dos melanosomas. As manchas azuis, azul-acinzentado ou cinzentas são manifestações da hiperchromia dérmica e devem-se a presença de melanina em melanócitos ou em macrófagos dérmicos com coloração ardósia, azul ou cinza. Esse tom azul também pode ser fornecido a pele por fontes não-melanínicas, ou seja, o cronose, tatuagens e deposição de outros materiais estranhos na derme.<sup>6,16</sup>

Para um tratamento eficiente das desordens da pigmentação cutânea é necessário em primeiro lugar avaliar qual a camada da pele que fora atingida pela patologia, o que pode ser realizado, através da utilização da lâmpada de Wood, quando não existe uma diferença notável a olho nu entre a coloração normal da pele e a área de pigmentação epidérmica anormal. Esse método baseia-se na absorção dos raios ultravioletas pela melanina, ou seja, quanto maior a concentração de melanina maior a intensidade da luz absorvida na área sob a lâmpada.<sup>6,16</sup>

Fatores etiopatogênicos são de relevância para o prognóstico como também para fins de classificação das discromias dentre os quais podemos citar os fatores genéticos, metabólicos, nutritivos, endócrinos, físicos, químicos, inflamatórios, infecciosos e neoplásicos. Ressalta-se, porém, que são frequentes as discromias que não apresentam causas conhecidas.<sup>4,6</sup>

De forma mais simples, é possível classificar as desordens hiperpigmentárias pela amplitude que atingem o tecido cutâneo, ou seja, localizadas ou generalizadas. Dentre as localizadas encontram-se o cloasma ou melasma, efélides ou sardas, hiperchromias pós-inflamatórias, xeroderma pigmentoso, lentigos ou lentigens, nevos pigmentados e manchas senis entre outras enquanto a Doença de Addison e farmacodermias fotodinâmicas são exemplos de hiperchromias generalizadas.

## Tratamentos

O tratamento das desordens hiperpigmentares é realizado à base de substâncias despigmentantes ou clareadoras da pele. Sabe-se que o tratamento da pele discrômica é, de certa forma, difícil, pois muitos compostos efetivos no tratamento apresentam propriedades irritantes e podem, em certos casos, promover descamação (*peeling*). Observa-se também que o resultado satisfatório não é conseguido imediatamente, pois a despigmentação é gradual.<sup>12,17</sup>

Os agentes clareadores podem agir por diferentes mecanismos de ação, mas todos ligam-se à produção ou transferência de pigmentos, ou seja:

- Destruição seletiva dos melanócitos;
- Inibição da formação de melanosomas e alteração de sua estrutura;
- Inibição da biossíntese de tirosinase;
- Inibição da formação de melanina;
- Interferência no transporte dos grânulos de melanina;
- Alteração química da melanina;
- Degradação de melanosomas e queratinócitos.<sup>12,23</sup>

Cada agente clareador possui características próprias

que interferem na efetividade da sua ação. Características físicas, químicas, físico-químicas, terapêuticas, microbiológicas e toxicológicas devem ser observadas no momento da escolha de um agente despigmentante, bem como a origem da discromia a ser tratada.

O ácido kójico (5-hidróxi-2-hidroximetil-4H-piran-4-ona) é um metabólito fúngico obtido através da fermentação do arroz pelas espécies *Aspergillus oryzae*, *Flavus tamarii* e outras bactérias *Aspergillus esporulantes*. É um despigmentante potente e não citotóxico uma vez que age inibindo a tirosinase através da quelação do íon cobre nos sítios ativos da enzima suprimindo a tautomerização do dopacromo 5-6-dihidroxiindol-2-ácido carboxílico bem como inibe a conversão da o-quinonas, norepinefrina e dopamina para a forma correspondente de melanina.<sup>7,12,17,20</sup>

A vantagem do ácido kójico está na suavidade de ação sobre a pele uma vez que não causa irritação nem fotossensibilização no usuário, possibilitando seu uso até mesmo durante o dia. Porém, mesmo sendo facilmente incorporado em formulações devido sua hidrossolubilidade, o ácido kójico apresenta instabilidade de coloração tornando-se gradativamente amarelo ou marrom pela quelação com íons metálicos ou sua oxidação quando submetido a altas temperaturas na presença de oxigênio. Este problema é facilmente evitado com a adição de um quelante ou antioxidante à formulação e a sua manutenção em pH entre 3-5.<sup>17,20</sup>

É possível observar o efeito do ácido kójico, após duas a quatro semanas de uso contínuo, mas pode demorar mais em indivíduos com pele oleosa ou muito espessa. Os resultados vão melhorando à medida que se continua a aplicação por até 6 meses. Sua concentração usual é de 1 a 3% em cremes e emulsões fluidas não iônicas, géis, géis-cremes e loções aquosas.<sup>1,20</sup>

O ácido glicólico ou ácido hidroxiacético é o mais simples representante dos alfa-hidroxiácidos e pode ser encontrado na cana de açúcar, beterraba, uva, alcachofra e abacaxi. Em baixas concentrações apresenta efeito de plasticidade-hidratação e em altas concentrações (6 a 20%) efeito esfoliante-descamante. Concentrações de 70% são utilizadas em *peelings* e provocam epidermólise em 3 a 7 minutos, dependendo do tipo de pele e da espessura da camada córnea.<sup>9,14</sup>

O ácido glicólico atua no tratamento de hiperchromias, através de seu efeito esfoliativo, reduzindo a pigmentação excessiva na área tratada, sem afetar diretamente a melanina. Encontra-se normalmente associado a outros agentes despigmentantes.<sup>15,21</sup>

O ácido retinóico, vitamina A ácida ou ainda conhecido com tretinoína, é uma substância lipossolúvel que necessita da presença de uma proteína específica (CRABP) para ser transportado, cujos níveis são maiores na epiderme do que na derme.<sup>9,19,21</sup>

O ácido retinóico age sobre a hiperpigmentação, através do efeito esfoliativo e dispersando os grânulos de melanina dentro dos queratinócitos, o que facilita sua eliminação através do aumento do *turnover* das células epidérmicas, ou seja, diminui o tempo de contato entre os queratinócitos e os melanócitos, promovendo uma perda rápida do pigmento disperso.<sup>15,16,17</sup> É largamente utilizado como preventivo da hiperpigmentação pós-inflamatória, garante uma uniformidade na aplicação do agente *peeling* e promove uma reepitelização mais rápida.<sup>14</sup>

Está disponível em concentrações de 0,01% a 0,1% em cremes ou gel e em concentrações mais elevadas (1 a 5%) para uso em consultório, sob supervisão médica. Durante todo o período do tratamento e posteriormente é necessário o uso do filtro solar.<sup>14</sup>

Já a hidroquinona (1-4-dihidroxibenzeno) é o agente clareador mais conhecido e atua através da inibição da tirosinase, impedindo esta de realizar a conversão da tirosina em DOPA (diidrofenilalanina) e DOPA em dopaquinona. Outros mecanismos envolvidos são a diminuição da atividade proliferativa dos melanócitos a partir da inibição da síntese de DNA e RNA no seu interior, interferência na formação e degradação de melanossomas e a destruição de melanócitos.<sup>12, 13, 16, 17</sup>

Por apresentar efeito citotóxico sobre os melanócitos, a hidroquinona pode causar irritações cutâneas como queimadura e vermelhidão. Altas concentrações podem levar a ocronose com o uso contínuo.<sup>13, 20</sup>

A hidroquinona, por ser hidrossolúvel, é facilmente incorporada a formulações, mas quando estas entram em contato com o ar tornam-se marrons devido à oxidação, necessitando adição de antioxidantes e ajuste no pH (4-6) para estabilização.<sup>17</sup>

Os efeitos da despigmentação podem ser observados após poucas semanas ou meses e sua eficácia depende da concentração usada, da estabilidade e do veículo incorporado. É efetiva para o tratamento de hiperpigmentações a 2% apresentando baixa incidência de efeitos adversos. Pode ser utilizadas na forma de cremes (5-10%), loção (2%) e solução (3%).<sup>13, 17</sup> É necessário o uso de filtros solares durante e após o tratamento para evitar recorrência de pigmentação.

## MATERIAL E MÉTODOS

Este experimento visa a comparar a ação despigmentante de três formulações no tratamento de hiperpigmentação pós-inflamatória contendo hidroquinona, ácido retinóico, ácido kójico e ácido glicólico com acompanhamento e avaliação de profissional médico.

Estas fórmulas foram aplicadas, duas vezes ao dia (manhã e noite), durante dois meses, com o uso de filtro solar FPS 60+ (Hélioblock® XL Total), durante o dia. A quantidade utilizada em cada administração fora o suficiente para encobrir totalmente a mancha sendo aplicadas sem fricção excessiva.

Cada formulação fora aplicada em áreas previamente delimitadas e enumeradas conforme se observa na tabela 1.

As formulações contendo hidroquinona foram conservadas sob refrigeração.

Para melhor acompanhamento dos resultados, registrou-se, fotograficamente, a hiperpigmentação, antes do início e após cada mês de tratamento

**Tabela 1.** Formulação administrada por área de aplicação

Área de aplicação	Formulação
Mancha 1	Ácido retinóico 0,05%, hidroquinona 4% em base não-iônica e creme lanette qsp
Mancha 2	Hidroquinona 4% em creme lanette qsp
Mancha 3	Ácido kójico 8%, ácido glicólico 6% em gel natrosol qsp

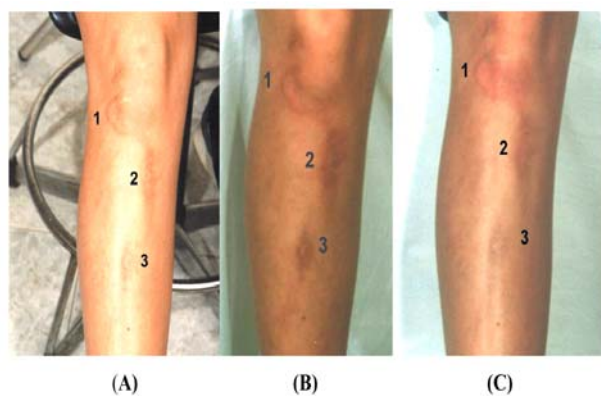
## RESULTADOS E DISCUSSÃO

Até a segunda semana de tratamento, não foi possível observar qualquer alteração na aparência das hiperpigmentações. Com a continuidade da administração das fórmulas, observou-se o surgimento de uma coloração avermelhada sobre a mancha número 1 e 2, atribuída a hidroquinona. Estas evoluíram para a descamação nas semanas seguintes, sendo que, na mancha 1, apresentou-se, de forma mais intensa, o que se deve ao efeito da ação do ácido retinóico.

No primeiro mês, pode-se observar que a mancha 1 sofreu uma despigmentação considerável em quanto que a mancha 2 apresentou uma leve descoloração. Na mancha 3 não foi observada alteração (figura 3).

No segundo mês de tratamento, pode-se notar a presença de protuberâncias vermelhas na mancha 1 que se atribui a ação esfoliativa do ácido retinóico. Acredita-se que não se tratava de intolerância a substância, pois cederam com o passar dos dias.

As descamações neste período também podem ser observadas na mancha 3, embora de uma forma mais suave que nas demais.



**Figura 3.** Hiperpigmentação. (A) antes do início do tratamento; (B) após um mês; (C) após dois meses de tratamento.

Após completar dois meses de tratamento, através da avaliação médica, pôde-se chegar a 70% de despigmentação na mancha 1; 10% na mancha 2 e apenas 0,5% na mancha 3 (figura 3).

Deve-se ressaltar que o tratamento da lesão hiperpigmentada fora iniciado, após dez meses do seu surgimento, considerando que quanto mais cedo se inicia o tratamento melhores são os resultados obtidos. Os diferentes excipientes utilizados no trabalho também podem ter contribuído para a diferença nos resultados encontrados.

Mesmo apresentando certa semelhança quanto aos efeitos sobre a pele, o ácido glicólico não apresentou esfoliação pronunciada em comparação ao ácido retinóico. Este fato pode ser atribuído a formas diferenciadas de penetração na pele, o que pode explicar também os efeitos mais irritantes apresentados pelo ácido retinóico em comparação com o ácido glicólico.

Acredita-se também que o tempo de aplicação fora relativamente curto para se observar efeitos satisfatórios da formulação contendo ácido glicólico e ácido kójico. Mesmo assim ressalta-se que estes somente são administrados em caso de intolerância do paciente a substâncias como hidroquinona e ácido retinóico, que são os agentes clareadores de primeira escolha.



## CONCLUSÃO

A formulação contendo ácido retinóico 0,05% e hidroquinona 4% mostrou-se mais eficaz no tratamento da hiperpigmentação pós-inflamatória, o que pode ser atribuída à combinação da ação esfoliativa e a dispersora de grânulos do ácido retinóico com a ação da hidroquinona sobre a produção de melanina. Estes efeitos sobre a pele também podem ser relacionados com os efeitos adversos apresentados, como vermelhidão e sensibilidade.

A hidroquinona 4% como substância única na formulação manifestou-se de forma mais efetiva na despigmentação que a associação entre ácido kójico e ácido glicólico. Esta última formulação apresenta efeitos significativos em longo prazo, sendo utilizada assim, como segunda escolha no tratamento de hiperpigmentações.

## AGRADECIMENTOS

A Dra. Marlene Hubert da Silva, dermatologista, pela sua contribuição na realização deste trabalho.

## REFERÊNCIAS BIBLIOGRÁFICAS

1. ÁCIDO KÓJICO. Disponível em: <[www.sintetica.com.br/literaturas/ACIDO\\_KOJICO.htm](http://www.sintetica.com.br/literaturas/ACIDO_KOJICO.htm)>. Acesso em 24 de setembro de 2003.
2. ALCHORNE, Mauricio, M. A.; CESTARI, Silmara S. P. *Tratamento dermatológico de hiperpigmentações*. Disponível em: <<http://www.cibersaude.com.br/revistas.asp>>. Acesso em 05 de agosto de 2003.
3. DISCROMIAS (a). Disponível em: <<http://www.modelle.com.br/patologias/discromias.asp>>. Acesso em 20 de agosto de 2003.
4. DISCROMIAS (b). Disponível em: <<http://www.drscope.com/privados/pac/generales/dermatologia/discromias.html>>. Acesso em 20 de agosto de 2003.
5. Disponível em: <[http://www.vitiligo.com/ratoksiteeng/fr\\_vitiligine\\_ita.htm](http://www.vitiligo.com/ratoksiteeng/fr_vitiligine_ita.htm)>. Acesso em 18 de setembro de 2003.
6. FITZPATRICK, T. B.; MOSHER, D. B. Pigmentação Cutânea e distúrbios do Metabolismo da Melanina. In: ISSELBACHER, Kurt J; ADAMS, Raymond D; BRAUNWALD, Eugene; PETERSDORF, Robert G; WILSON, Jean D. *Medicina Interna*. V 1. 9.ed. Rio de Janeiro: Guanabara Koogan, 1983, 276-284.
7. GALENA. Disponível em: <<http://www.galena.com.br/buscaf.php>>. Acesso em 24 de setembro de 2003.
8. GUIMARÃES, Newton A. *Farmacologia Dermatológica*. In: SILVA, Penildo. *Farmacologia*. 6. ed. Rio de Janeiro: Guanabara Koogan, 2002. p. 1254-1260.
9. IRIBARREN, Nestor A; DAMONTE, Silvia P. Princípios ativos de uso na cosmética moderna. In: VIGLIOGLIA, P. A; RUBIN, J. *Cosmiatria III*. Buenos Aires: AP Americana, 1997. p. 263-274.
10. LEITE Jr, Ademir C. Desenvolvimento de Bases Cosméticas. *Revista Racine*. São Paulo, ano X, v.57, p. 26-31, jul.-ago., 2000.
11. MARAMALDI, G & ESPOSITO, M. A. Um Clareador de Pele Multifuncional. *Cosmetics & Toiletries (Edição em Português)*, São Paulo, v. 15, n. 3. p. 82-86, mai.-jun, 2002.
12. ICOLETTI, Maria; ORSINE, Eliane M. A; DUARTE, Ana C. N; BUONO, Gabriela A. Hiperpigmentações: aspectos gerais e uso de despigmentantes cutâneos. *Cosmetics & Toiletries (Edição em Português)*, São Paulo, v. 14, n. 3. p. 46-53, mai.-jun, 2002.
13. PAIXÃO, Ariene P; DALL'IGNA, Silvana H. Farmacoterapia Dermatológica. In: SILVA, Penildo. *Farmacologia*. 6. ed. Rio de Janeiro: Guanabara Koogan, 2002. p. 1261-1267.
14. PEELINGS QUÍMICOS. Disponível em <<http://www.saleh.com.br/peeling>>. Acesso em 20 de agosto de 2003.
15. RANGEL, Vera L. B. I; HACKMANN, Érika R. M. K. Ácido glicólico: agente despigmentante e rejuvenescedor. *Revista Ciência Farmacêutica*. São Paulo, v.21. p. 11-22, 2000.
16. RESCIGNO, Gilberto; RUBIN, Jaime. Discromias. In: VIGLIOGLIA, P. A; RUBIN, J. *Cosmiatria II*. 2. ed. Buenos Aires: AP Americana, 1991. p. 203-213.
17. RIBEIRO, Cláudio; OHARA, Mitsuko T. Hiperpigmentação localizada da pele. *Revista Racine*, São Paulo, v. 67, p. 62-66, mar.-abr., 2002.
18. SCHNEIDER, Liane. *V Curso Extensivo de Cosmetologia*. Módulo I – Estrutura da Pele e seus Anexos. Porto Alegre, 2000. p 2-13.
19. SCHNEIDER, Liane. *V Curso Extensivo de Cosmetologia*. Módulo II – Fitocosméticos e Bioativos. Porto Alegre, 2000. p 42-45, 47-51.
20. SU, Evelyn G. Formulando com Branqueadores da Pele. *Cosmetics & Toiletries (Edição em Português)*, São Paulo, v. 11, p. 57-63, mar.-abr., 1999.
21. SUALDEA, ESTHER. A eficácia do ácido glicólico. Disponível em <[http://www.cosmobbelleza.com/paginas/informacion/actualidad/detalle\\_noticias](http://www.cosmobbelleza.com/paginas/informacion/actualidad/detalle_noticias)>. Acesso em 01 de setembro de 2003.
22. VIGLIOGLIA, P. A. Biologia Cutânea da Pele Normal. In: VIGLIOGLIA, P. A; RUBIN, J. *Cosmiatria II*. 2. ed. Buenos Aires: AP Americana, 1991. p. 22-37 e 59-74.
23. WILKINSON, J. B; MOORE, R. J. *Cosmetologia de Harry*. Madrid: Diaz de Santos, 1990. p. 3-19, 295-305 e 459-462.